

КАТЕГОРИЯ КОМПЛЕКСНО ЕСТЕТИЧНО ВЪЗСТАНОВАВАНЕ

Д-р Пресиян Кръстев, Клиника по пародонтология и имплантология „Д-р Кръстев“, Варна

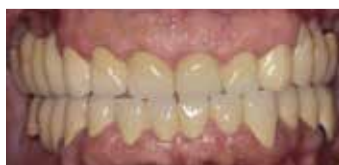С участието на:

Д-р Павел Панов, София – протетична част

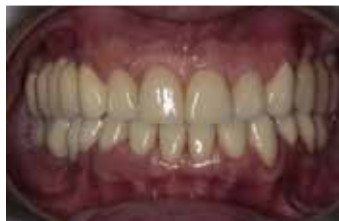Д-р Петя Иванова, София – ендодонтска част

Зъботехник: Александър Стоянов, Варна

СЛУЧАЙ **04** описание



ПРЕДИ



СЛЕД

15.04.13 Пациентът, Б.С., за първи път се появи в практиката с цел цялостно лечение и подмяна на съществуващите протетични конструкции с нови, по-комфортни и естетични.

Диагнозата беше частично обеззъбяване, третирано с мостови конструкции с дистални стъклени опори. При функция конструкциите се огъваха, причинявайки дискомфорт на пациента.

Мостокрепителите имаха неточни и груби ръбове, които бяха ретенционни място за микроби и възпаляваха пародонта.

23.05.13 Отпечатъци за изработване на проект на гвете челюсти чрез восьчен моделаж и тоск-ур.

11.07.13 Ажустирание на предварително изработения провизорен мост от метилметакрилат. Угължаване на клиничните корони на зъби 13–23 спрямо желаня дисплей.

22.08.13 Имплантиране регио 24, 25, 26 със синус-лифт по Summers и латерална аугментация с колагенова мембрана. Автогенна кост от букалната част на тубера.

22.11.13 Имплантиране регио 36 с латерална аугментация на алвеоларния гребен с колагенова мембрана.

17.04.14 Имплантиране регио 45, 46, 47 с латерална аугментация на алвеоларния гребен с колагенова мембрана.

15.05.14 Апикално преместено ламбо букално в регио 36, с което беше разкрит имплантът и беше разширена зоната на прикрепената кератинизираща мукоза.

Апикално преместено ламбо и свободна присадка от кератинизираща тъкан от областта на тубера на максилата букално на имплантите регио 24, 25, 26.

05.08.14 Поставяне на провизорите на имплантите регио 24, 25, 26, 36.

14.11.14 Фиксиране на всички постоянни възстановявания на горна челюст.

04.12.14 Апикално преместено ламбо букално на имплантите регио 45, 46, 47. Кератинизиращата мукоза беше преместена апикално с цел разширяване на зоната ѝ.

12.01.15 Отпечатък от долна челюст за провизори от долна челюст.

15.01.15 Монтиране на провизори на долна челюст.

20.02.15 Ендодонтско релечение на зъби 33–43 от г-р Петя Иванова.

11.06.15 Отпечатъци за окончателни корони от долна челюст.

06.07.15 Монтиране на окончателните корони на имплантите на долна челюст регио 36, 45, 46, 47 и зъби 35, 44. Отпечатък за окончателни корони на зъби 33–43.

14.10.15 Монтиране на окончателните корони на зъби 33–43. Отпечатък за night guard.

25.03.16 Снимки за „Усмивка на годината“.

[↑](#) ОТИДИ В НАЧАЛОТО

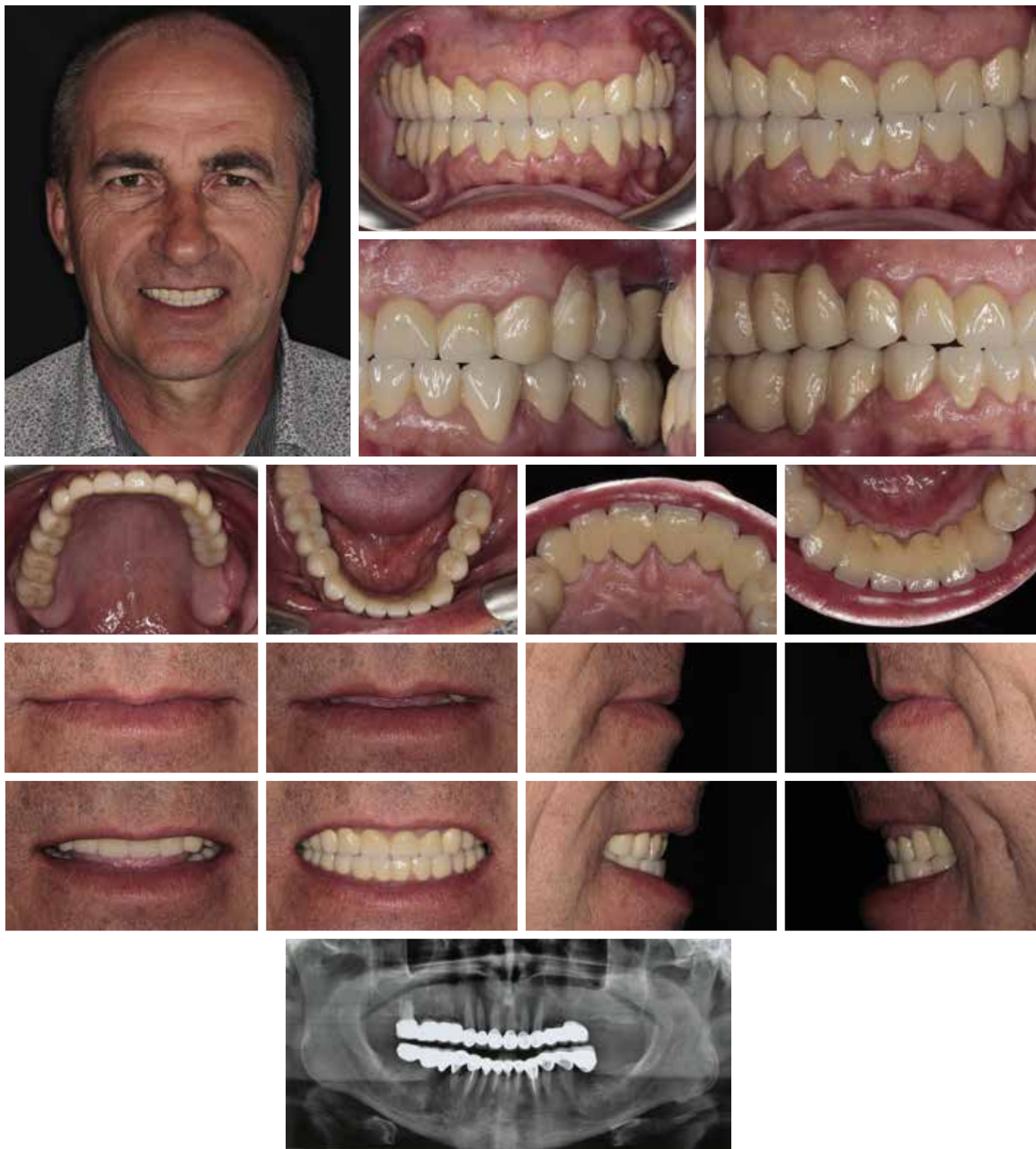
Награде на:

Генерален спонсор:

Спонсори:

КАТЕГОРИЯ **КОМПЛЕКСНО ЕСТЕТИЧНО ВЪЗСТАНОЯВАНЕ**

случай **04** преди



[↑](#) ОТИДИ В НАЧАЛОТО

Назряваме на:

DENTAL TRIBUNE
— The World's Dental Newspaper • Bulgarian Edition —

Генерален спонсор:

PLANMECA

Спонсори:

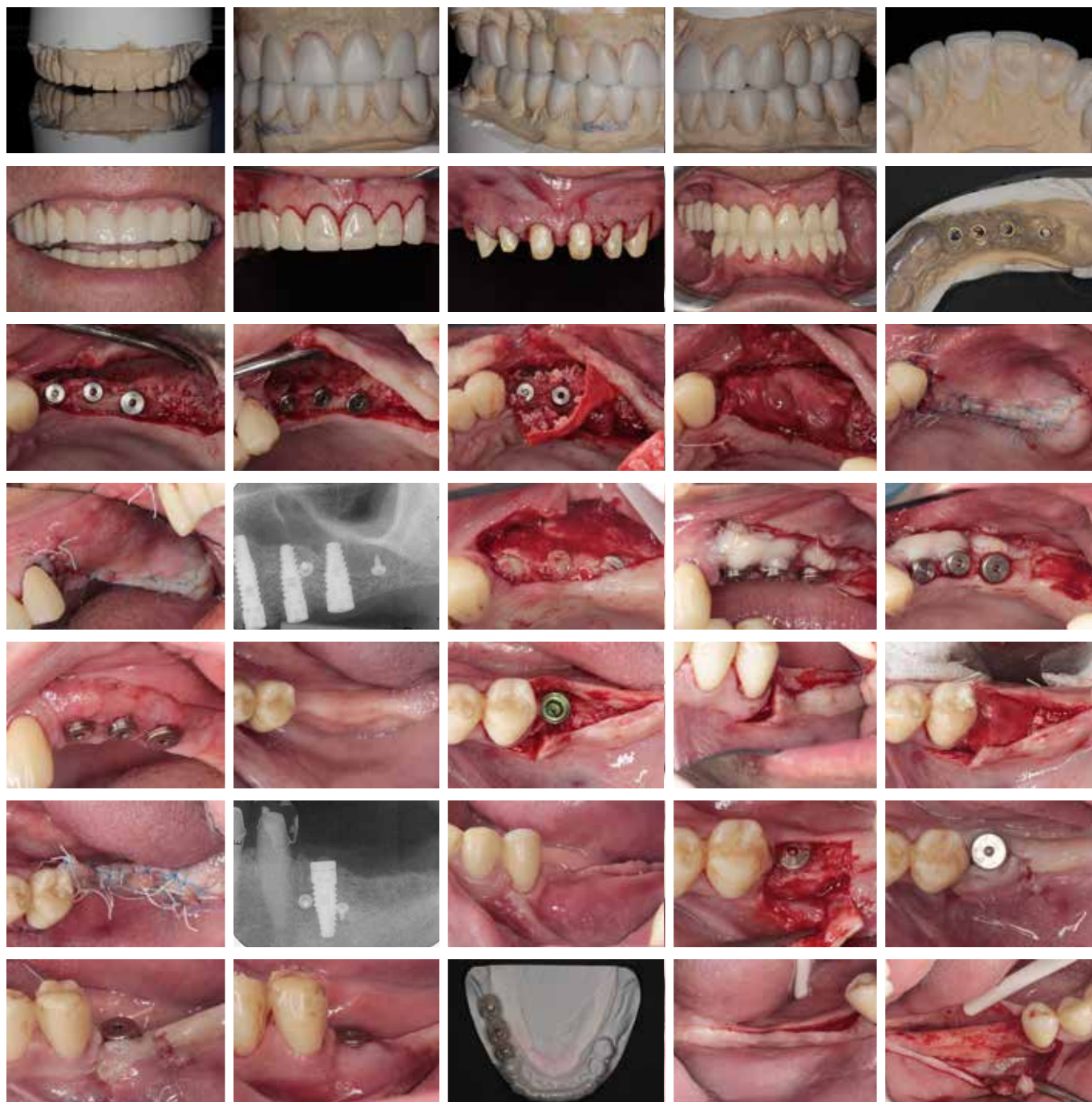


**ivoclar
vivadent:**
passion vision innovation

BIOHORIZONS
SCIENCE • INNOVATION • SERVICE

КАТЕГОРИЯ **КОМПЛЕКСНО ЕСТЕТИЧНО ВЪЗСТАНОВАВАНЕ**

случай **04** по време на лечението



[↑](#) ОТИДИ В НАЧАЛОТО

Наздравие на:

DENTAL TRIBUNE
The World's Dental Newspaper • Bulgarian Edition

Генерален спонсор:

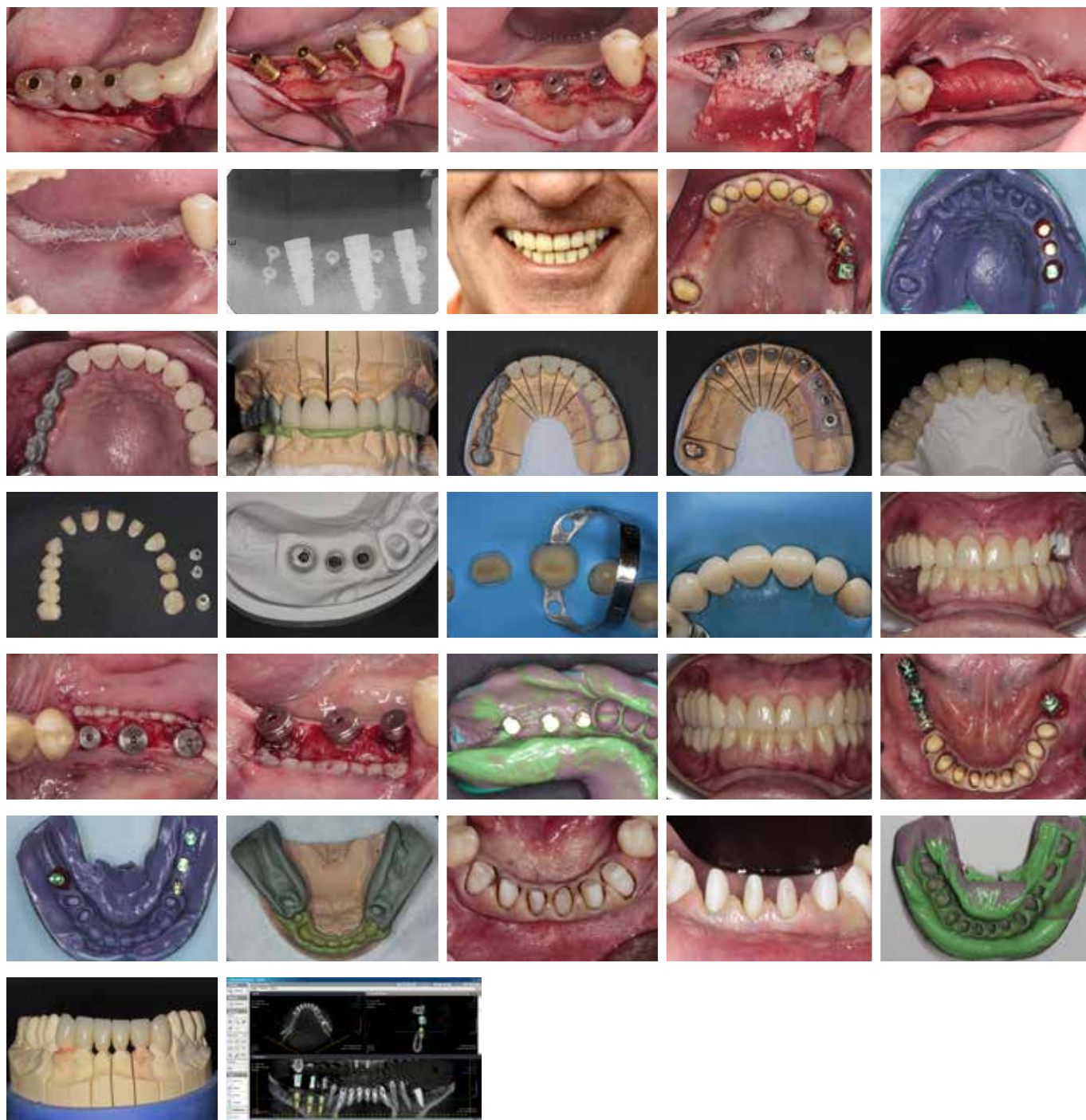
PLANMECA

Спонсори:



КАТЕГОРИЯ **КОМПЛЕКСНО ЕСТЕТИЧНО ВЪЗСТАНОЯВАНЕ**

случай **04** по време на лечението



[↑](#) ОТИДИ В НАЧАЛОТО

Наградуваме на:

DENTAL TRIBUNE
The World's Dental Newspaper • Bulgarian Edition

Генерален спонсор:

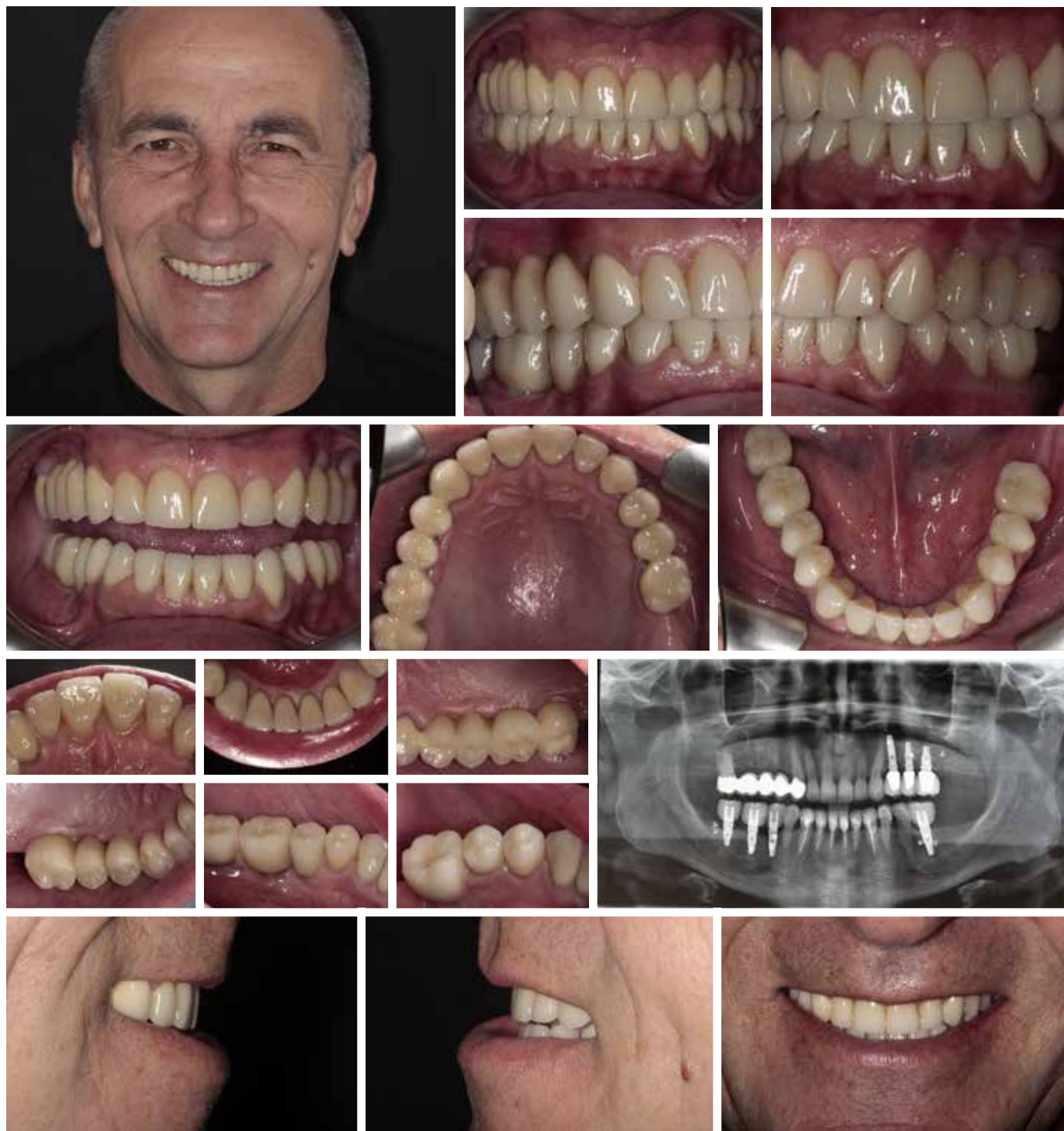
PLANMECA

Спонсори:



КАТЕГОРИЯ **КОМПЛЕКСНО ЕСТЕТИЧНО ВЪЗСТАНОВАВАНЕ**

случай **04**
слег



[↑](#) ОТИДИ В НАЧАЛОТО

Наградуваме на:

DENTAL TRIBUNE
The World's Dental Newspaper • Bulgarian Edition

Генерален спонсор:

PLANMECA

Спонсори:

